



Taller

EXPLORACIÓN DEL APARATO LOCOMOTOR: CADERA Y RODILLA

Moderadora:

M.^a Jesús Esparza Olcina
Pediatra, CS Barcelona, Móstoles

Ponentes/monitores:

- Alberto D. Delgado Martínez
*FEA Cirugía ortopédica y traumatología.
Complejo Hospitalario de Jaén*

Textos disponibles en
www.aepap.org

¿Cómo citar este artículo?

Delgado Martínez AD. Exploración del aparato locomotor: cadera y rodilla. En: AEPap ed. Curso de Actualización Pediatría 2005. Madrid: Exlibris Ediciones; 2005. p. 161-170.

Exploración del aparato locomotor: cadera y rodilla

Alberto D. Delgado Martínez
*FEA Cirugía ortopédica y traumatología.
Complejo Hospitalario de Jaén.
adelgado@ujaen.es*

RESUMEN

Las patologías de la cadera y la rodilla se diagnostican en un 80% sólo por anamnesis y exploración clínica.

Para una exploración adecuada, es necesario un conocimiento básico de la anatomía de la zona a explorar y, posteriormente, ponerlo en práctica. El método ideal de aprendizaje (la realización de una exploración clínica ante un paciente con patología conocida en presencia de un experto) casi nunca es posible y menos aun en Atención Primaria. Por ello son extremadamente útiles los talleres de exploración sobre modelos y articulaciones sanas "normales" que, mediante la práctica repetida, hacen que se consiga una destreza notable.

En relación con la cadera, los problemas más frecuentes con los que se encuentra el pediatra de Atención Primaria dependen de la edad del niño: displasia del desarrollo de la cadera, Perthes, etc.

En cuanto a las rodillas, hay que prestar atención a los síntomas de presentación clínica (dolor, hinchazón, dolor referido de la cadera, atrofia del cuádriceps), para seguidamente realizar una exploración metódica y una serie de pruebas especiales en caso de traumatismo (maniobras meniscales, ligamentos cruzados...), terminando siempre con una valoración de la cadera.

Después de una exposición teórica de cada apartado (cadera y rodilla), veremos una guía rápida de exploración y, al final, contaremos con un modelo plástico para la realización de la prueba de Barlow y Ortolani en el recién nacido y modelos de rodilla en plástico para correlacionar la exploración con la anatomía subyacente, realizándose también exploraciones de rodillas sanas.

INTRODUCCIÓN

El diagnóstico de las patologías que afectan a cadera y rodilla se realiza en un 80% sólo por anamnesis y exploración clínica. Esto da una idea de la importancia de una correcta exploración del aparato locomotor. Además, en el caso del niño, a veces es difícil la realización de pruebas complementarias (radiografías, ecografía, resonancia, etc.), por lo que el valor de la exploración clínica es aun mayor:

Para una exploración adecuada, es necesario un conocimiento, al menos básico, de la anatomía de la zona a explorar. El conocimiento debe ser de tipo práctico. Sin embargo, el método ideal de aprendizaje (la realización de una exploración clínica ante un paciente con patología conocida en presencia de un experto) casi nunca es posible, y menos aun en el ámbito de la Atención Primaria.

En esta pequeña guía sólo se presentará lo esencial, que servirá de guión para el desarrollo del taller práctico.

Como normas generales de exploración del aparato locomotor en el paciente pediátrico:

- Observar atentamente los movimientos espontáneos del niño al entrar en la consulta y al hacer la entrevista.
- Comenzar siempre tocando en una zona que no duela. Con esto nos ganamos su confianza.
- Distraer la atención: preguntar sobre el tobillo mientras se hace una rotación de la rodilla, por ejemplo.
- Si existen dudas sobre la exploración, no dudar en repetirla de nuevo en unos días.

EXPLORACIÓN CLÍNICA DE LA CADERA

Los problemas más frecuentes dependen fundamentalmente de la edad del niño (Tabla I).

I. Exploración en el niño menor de 1 año (sobre todo para valorar displasia del desarrollo de la cadera, DDC)

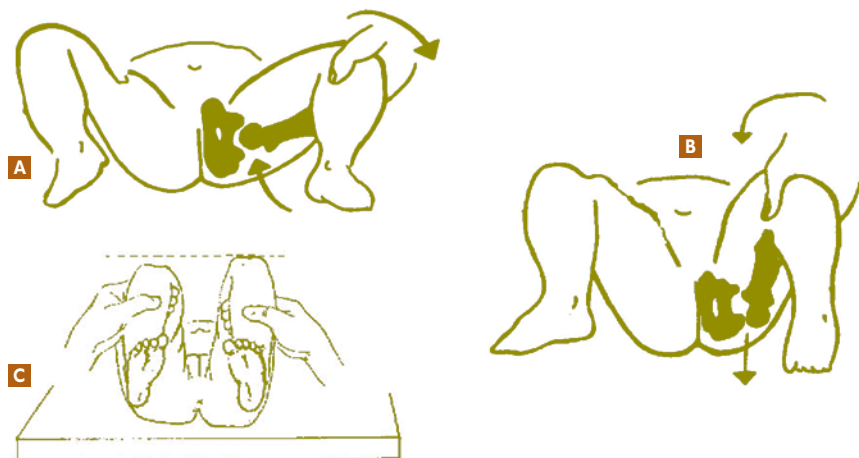
A. Desde el nacimiento hasta los 2 meses de edad: neonato.

Prueba de Ortolani: reducción de una cadera luxada (Figura 1A). Se coloca al lactante en decúbito supino y relajado. Conviene explorar primero una cadera y luego la otra, no las dos a la vez. Con una mano se estabiliza la pelvis y con la otra se flexionan la rodilla y la cadera 90°, hasta formar un "4". Los dedos medio e índice (o medio y anular) se colocan sobre el trocánter mayor y

Tabla I. Problemas de cadera más frecuentes en función de la edad del niño

Edad	Patología			
0-1 años	Displasia del desarrollo de la cadera (DDC)			
2-10 años	Enfermedad de Perthes	Sinovitis transitoria	Artritis séptica	Otras
11-14 años	Epifisiolisis atraumática de cadera			

Figura 1. A, B y C, Pruebas de Ortolani, Barlow y signo de Galeazzi, respectivamente. Tomado de De Pablo González. "Apuntes de Ortopedia Infantil". Ed. Ergon, 2000.



el pulgar sobre la rodilla (¡no sobre el trocánter menor: duele!). De forma suave se realiza la abducción con el pulgar y a la vez se empuja el trocánter mayor hacia arriba con los otros dedos. La maniobra es positiva cuando notamos que el fémur entra. No es un "click", ni siquiera a veces se escucha nada. Es una sensación propioceptiva, que se suele definir como "clunk de entrada". Los "click" de cadera son normales, debidos a fenómenos de vacío, chasquidos ligamentosos o de tendones de la zona. A veces incluso proviene de la rodilla, sin trascendencia patológica.

Prueba de Barlow: luxación de una cadera reducida (Figura 1B). Se coloca igual que la maniobra de Ortolani, en discreta adducción. Se realiza una presión suave hacia atrás y afuera del fémur. Si la cadera es luxable, se notará la sensación de salida ("clunk de salida"). A mayor extensión de cadera (se explora con la cadera menos flexionada), ésta es más inestable. En la cadera inestable (patológica), la sensación es de "catalejo", o deslizamiento de la cabeza hacia delante y detrás, sin notar la "sensación de salida" completa.

Prueba de Thomas: el recién nacido normal presenta una contractura en flexión de 15 a 30 grados de caderas y rodillas, que desaparece normalmente a los 2-3

meses de edad. Cuando la cadera está luxada, esta contractura se pierde y se observa la extensión completa de la cadera y la rodilla.

En el neonato no son útiles los otros signos de luxación de cadera: asimetría de pliegues, limitación de la abducción y el signo de Galeazzi.

El diagnóstico de DDC es, por tanto, fundamentalmente clínico, no radiológico ni ecográfico.

B. Desde los 3 a los 12 meses: lactante

La exploración sigue siendo lo fundamental. Se produce retracción de los músculos adductores, lo que provoca:

1. **Limitación a la abducción:** es el signo más importante y fidedigno. Se coloca al niño en la misma posición que para la prueba de Ortolani. Se realiza abducción suave de la cadera. La mayoría de los niños abducen hasta 90°, pero se debe conseguir al menos 75°, para considerarlo normal.

2. **Signo de Galeazzi (Figura 1 C):** es el segundo signo en importancia: al observar al niño en la posición de

exploración anterior; observaremos que una rodilla se encuentra más baja que la otra (acortamiento del fémur).

3. **Acortamiento relativo del miembro:** en decúbito supino y piernas extendidas, se miden los miembros desde las espinas ilíacas. Si no, el cuadro más frecuente que produce acortamiento aparente es la oblicuidad pélvica.

4. **Movilidad “en catalejo”:** al tirar y soltar del fémur, éste sube y baja con relativa facilidad: al estar fuera del cotilo, tiene más margen de movimiento.

5. **Asimetría de pliegues:** no es un signo de luxación, es un signo de alerta. La causa más frecuente no es la luxación de cadera, sino la oblicuidad pélvica.

Así pues, la exploración varía en el tiempo, tal como aparece en la Figura 2.

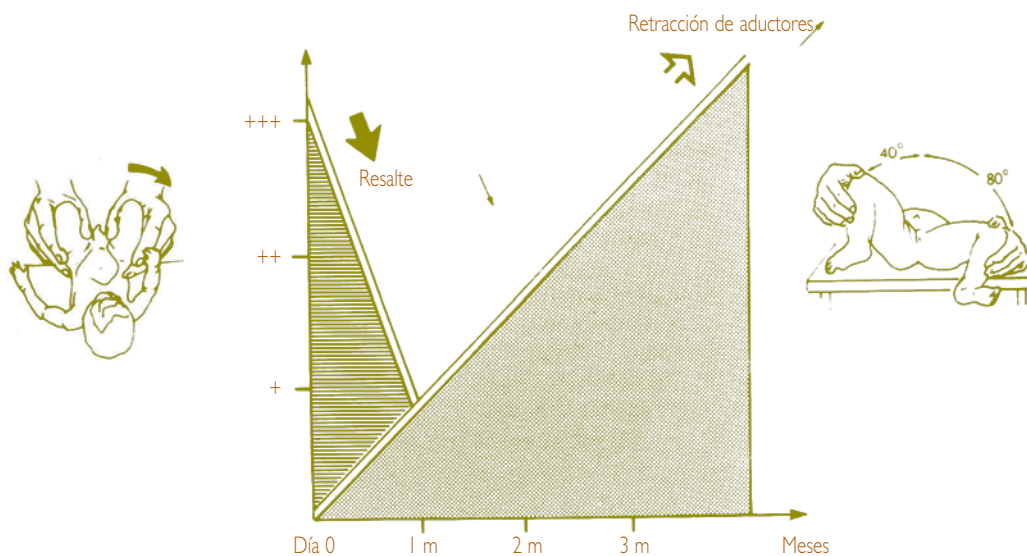
6. **Test de Ober:** muy útil para diagnosticar la contractura en abducción (oblicuidad pélvica), que es el cuadro clínico que con mayor frecuencia se confunde

con la DDC. Es un síndrome postural, benigno, que consiste en la contractura de los músculos abductores de la cadera, lo que “obliga” a la cadera contralateral a permanecer habitualmente en una posición de adducción forzada. Si no se trata, puede provocar la aparición de DDC tardías (a partir de los 6 meses de edad), ya que esta postura viciada “empuja” a la cadera hacia la luxación. Por ello hay que mantener la vigilancia de la DDC durante el primer año de vida. Se puede realizar de varias maneras. La más sencilla (Figura 3) es con el niño boca abajo: con una mano se estabiliza la pelvis, con la otra se mantiene la rodilla en flexión y se intenta aproximar la rodilla a la otra sin que bascule la pelvis. Esta maniobra es doblemente útil, ya que aparte de demostrar la contractura en abducción, representa los ejercicios pasivos que los padres deben realizar al niño durante el tratamiento de la oblicuidad pélvica.

C. Desde que comienza a caminar

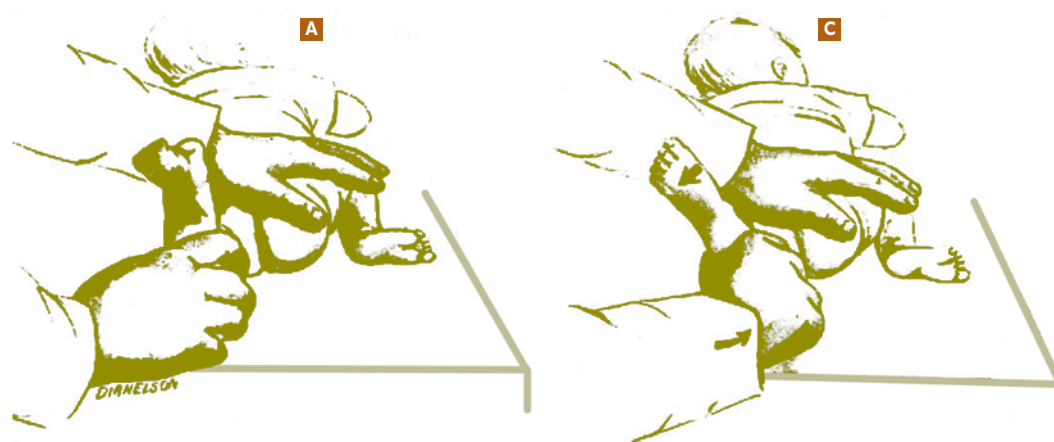
Se observa una **cojera** con basculación de la pelvis hacia el lado contrario y desviación de la pelvis hacia el

Figura 2. Signos exploratorios a distintas edades. Tomado de cita 3



Nota: “resalte” indica Ortolani o Barlow es positiva

Figura 3. Test de Ober. Tomado de cita 3



lado afecto. La prueba de Trendelenburg es positiva (ver más adelante). Hay hiperlordosis.

2. Exploración en el niño mayor

A. Inspección

Valoraremos si entra caminando, cómo es la marcha y la presencia de atrofias musculares en muslo o zona glútea. La posición típica de la cadera con derrame articular es en flexión, abducción y rotación externa, y cualquier intento de cambiarla le produce mucho dolor:

B. Palpación

- Espina iliaca anterosuperior y anteroinferior: En el adolescente es relativamente frecuente el arrancamiento de la espina iliaca anteroinferior por tracción del músculo recto anterior del cuádriceps.
- Trocánter mayor: se valorará su altura relativa (comparando con el otro lado), la presencia de inflamación en la bursa que lo recubre o la posible existencia de una cadera en resorte externa (contractura de la fascia lata).

- Pubis: valorar zonas de dolor en la sínfisis del pubis, ramas ilio e isquiopúbicas, o músculos aductores.
- Músculos aductores.

C. Pruebas especiales

C.1. Arcos de movimiento de la cadera

Es lo más importante. Los principales para el pediatra de Atención Primaria son:

Abducción: en el niño mayor debe ser superior a 45°. Su limitación indica un acortamiento relativo de los aductores respecto al complejo articulación-fémur (por ejemplo, en la luxación de cadera). También es un signo de mal pronóstico en la enfermedad de Perthes.

Rotación externa e interna: el dolor o las limitaciones a las rotaciones son el primer signo de alteraciones de origen en la cadera y suele indicar patología intraarticular (por ejemplo, derrame). Se valorarán con la cadera en extensión completa y en flexión de 90°, ya que pueden estar limitadas en una posición y no en la otra. También hay que fijarse en la posición general

Tabla II. Arcos de movimiento de cadera normales en distintas edades

Movimiento	Recién nacido	4 años	8 años	11 años
Flexión	130°	150°	150°	150°
Extensión	-30° (flexo fisiológ.)	30°	30°	30°
Abducción	80°±5°	55°	50°	45°
Adducción	20°	30°	30°	30°
Rotación interna	75°	55°	55°	50°
Rotación externa	90°	45°	45°	40°

del miembro (marcha con pies hacia fuera o hacia dentro). Ante niños que caminen con los pies hacia dentro hay que valorar si el problema es de cadera mediante la exploración del arco de movimiento. En la epifisiolisis atraumática de cadera, el signo más precoz es una disminución en la rotación interna de la cadera, provocada por el desplazamiento hacia atrás de la epífisis.

C.2. Prueba de Trendelenburg

Valora la potencia del músculo glúteo medio, que puede estar debilitado per se (alteraciones neurológicas o miopatías) o porque se encuentra funcionalmente acortado por otra causa (luxación de cadera,

coxa vara, etc.). Se coloca al niño de pie y se le dice que apoye sobre el lado enfermo. Si observamos que la pelvis contralateral cae hacia abajo, el signo es positivo.

C.3. Estimación de la longitud relativa de las piernas

Existen muchas formas de valorar la longitud relativa de las piernas antes de realizar otras pruebas más agresivas, como radiografías. La más sencilla es colocar al niño de pie, con las piernas rectas y medir con la mano la altura relativa de ambas espinas iliacas. También se puede medir con una cinta métrica la distancia entre la espina iliaca anterosuperior y el maleolo medial (exactitud de ± 1 cm) en decúbito supino.

Guía rápida de exploración de la cadera

- Niño 0-2 meses: (DDC).
 - Ortolani.
 - Barlow.
 - Thomas.
- Niño 3-12 meses: (DDC).
 - Abducción (>75 grados).
 - Galeazzi.
 - Test de Ober.
- Niño 2-14 años: (Perthes, epifisiolisis, sinovitis transitoria, artritis séptica).
 - Inspección.
 - Palpación.
 - Pruebas especiales:
 - Arco de movimiento de la cadera: Todos los planos. Sobre todo:
 - Abducción (al menos 45 grados).
 - Rotaciones: interna 35 grados; externa 45 grados.
 - Trendelenburg.
 - Longitud relativa piernas.

EXPLORACIÓN CLÍNICA DE LA RODILLA

I. Presentación clínica: cuatro síntomas o signos principales

a) **Dolor:** el lugar del dolor orienta sobre la región lesionada. Es un síntoma muy variable, y su intensidad no siempre está en relación con el grado de lesión. El dolor puede producir impotencia funcional, es decir, incapacidad para caminar o doblar la rodilla, distinto de la impotencia funcional verdadera, en la que el enfermo no puede caminar ni doblar la rodilla en ningún momento tras el accidente (lesión grave).

La causa más frecuente de consulta de patología de rodilla en Atención Primaria es el dolor en la cara anterior de la rodilla en el adolescente y suele ser debido al llamado síndrome de hiperpresión rotuliana externa, que se produce por un desequilibrio muscular en la rótula. En este cuadro, hay una atrofia leve del músculo vasto medial del cuádriceps, con lo que la rótula se desplaza levemente hacia fuera, provocando un aumento de la carga en la cara lateral de la rótula. Es característico el dolor al subir y bajar escaleras y rampas, y también al levantarse tras estar sentado. El tratamiento consiste en medidas posturales (evitar estar con la rodilla doblada) y hacer ejercicios para fortalecer el vasto medial.

También es útil conocer el ritmo del dolor: mecánico (al apoyar) o inflamatorio (por la noche). Un dolor de tipo inflamatorio siempre precisa mayor atención, al poder tratarse de una afección reumática, infecciosa o tumoral.

b) **Dolor referido por patología de cadera:** es una forma de comienzo frecuente de la epifisiolisis atraumática de cadera. Por ello, siempre hay que explorar la cadera en un niño con dolor de rodilla.

c) **Hinchazón:** puede ser debida a un derrame intraarticular, o a una tumefacción de partes blandas. El derrame se caracteriza por ser más marcado por encima de la rótula (fondos de saco), mientras que los demás se localizan en otros puntos (sobre todo por debajo de

la rótula). Pero si el traumatismo es grave, se puede romper la cápsula articular y el derrame difundir por los tejidos blandos, por lo que no se acumula en la articulación. El derrame produce limitación de la amplitud articular y discreto flexo antiálgico.

d) **Atrofia de cuádriceps:** refleja de forma objetiva que el niño tiene algún problema importante.

e) Otros, menos importantes en el niño:

- Fallos: sensación de inestabilidad de rodilla. Pueden ser debidos a insuficiencia aguda o crónica del ligamento cruzado anterior (LCA) o de otros ligamentos y a inestabilidad rotuliana (subluxación o luxación lateral).
- Bloqueo: imposibilidad de extensión completa de la rodilla, quedando limitada a 20-45° de flexión. Casi siempre por lesión meniscal, aunque también puede ser debido a la presencia de un cuerpo libre intraarticular. En estos casos, el paciente suele notar "algo suelto en la rodilla". Es importante no confundir el bloqueo con la limitación de la extensión que ocurre en los derrames intraarticulares. Si el bloqueo coincide con un derrame, hay que evacuar éste antes de valorarlo como tal.

2. Exploración de la rodilla: importante realizarla siempre del mismo modo y disponer del tiempo necesario para hacerla sin prisas

a) **Inspección:** si camina (lesión leve) o no (grave) y si al quitarle la ropa dobla la rodilla o no (lesión más grave). Observar si hay heridas, equimosis, enrojecimiento o hinchazón, y en qué lugar.

b) **Palpación:** con la punta del dedo, detalladamente, en supino, desnudo desde la ingle hasta los pies y la rodilla en extensión completa.

b.1) **Zona anterior:** rótula, localizada en el surco troclear (centrada sobre el fémur).

En el **síndrome de hiperpresión rotuliana externa**, dolor al presionar la rótula sobre el fémur. Al desplazar la rótula hacia fuera, podemos palpar la cara articular de la rótula, que puede ser dolorosa, confirmando el cuadro.

En la **luxación de rótula** (aguda o congénita), ésta se desplaza en el 99% de los casos hacia lateral. El niño se presenta con la rodilla doblada y cuando extiende completamente, la rótula vuelve a su posición.

Después se descartan **fracturas** palpando la rótula en toda su extensión (hendidura si está desplazada; dolor selectivo si no lo está).

Si existe **derrame articular**, presionando con el dedo gordo la rótula hacia el surco intercondíleo, notaremos un choque con los cóndilos femorales. Para detectar derrames pequeños, "exprimir" los fondos de saco cuadrícipales con los dedos de la otra mano, induciendo al líquido a colocarse bajo la rótula. Luego se repite la maniobra del choque. Si está a tensión, hay que hacer mucha fuerza dando la sensación de que no existe choque. En este caso, se deben palpar los fondos de saco, que demostrarán un gran volumen, y exprimirlos hacia la zona subrotuliana, sintiendo con los dedos una sensación muy parecida a la de la "oleada ascítica". Si hay derrame, está indicado extraerlo para mejorar el dolor y la mecánica articular y para el diagnóstico; por tanto conviene remitir al traumatólogo.

En cuanto a los **alergones rotulianos**, cuando duele el interno es posible que la rótula se haya luxado y luego se haya reducido sola. Para confirmarlo realizamos la prueba de la aprensión: con el dedo gordo de ambas manos intentamos llevar la rótula hacia lateral. Es positiva si el enfermo nos quita las manos de la rodilla.

También palpamos el **cuádriceps**, por si existe dolor (tendinitis) o una solución de continuidad (hachazo). En éste último si existe incapacidad para levantar activamente el pie de la camilla con el enfermo tumbado, puede significar ruptura completa del tendón del cuádriceps. También se valora su posible atrofia comparando su diámetro por encima de la rótula con la otra pierna.

El **tendón rotuliano** puede doler a la palpación (tendinitis) o tener solución de continuidad (hachazo: interrupción del aparato extensor). Las tendinitis más frecuentes son la rodilla del saltador (**Síndrome de Sinding-Larsen-Johansen o tendinitis del polo inferior de la rótula**) y la apofisitis de la tuberosidad anterior de la tibia (**E. de Osgood-Schlatter**), sobre todo de 10-14 años. Es importante señalar que estas lesiones no deben tratarse con reposo absoluto, ya que, una vez terminado, recidivan fácilmente. Se tratan mejor mediante ejercicios de estiramiento pasivo del cuádriceps.

Por delante de la rótula se encuentra la bolsa serosa prerrotuliana, y por delante del tendón patelar, la bolsa infrarrotuliana. Cuando se inflaman (bursitis) aparece dolor prerrotuliano, con hinchazón y sin choque rotuliano.

b.2) Zona medial: con la rodilla semiflexionada, los pulgares a ambos lados de la rótula y el resto de los dedos en el hueco poplíteo, localizamos la interlínea femorotibial como una depresión a ambos lados de la rótula. Debemos palpar:

- **Fisis tibial y femoral medial:** puede doler el tubérculo de los aductores (por encima del epicondilo femoral). Epifisiolisis. Tumores.
- **El ligamento lateral interno (LLI):** no es palpable pero si está roto o lesionado, se aprecia un dolor selectivo en la zona, con tumefacción. Su integridad se comprueba posteriormente.
- **El menisco medial:** a lo largo de la interlínea. Como el LLI y el menisco están muy unidos, es imposible distinguir la lesión de ambos sólo con la palpación, se necesitan pruebas específicas.
- **Pata de ganso: dolor** ("tendinitis de la pata de ganso").

b.3) Zona lateral. Palpamos:

- **Fisis tibial y femoral lateral:** puede doler en la inserción de la fascia lata (tendinitis), o epifisiolisis, o tumores.

- **Ligamento lateral externo (LLE):** se palpa como una cuerda tensa que une el epicóndilo femoral y la cabeza del peroné, colocando el pie sobre la rodilla de la otra pierna (piernas cruzadas).
- **Menisco lateral:** sobre la interlínea articular. Se palpa mejor en discreta flexión. No está tan unido al LLE como el menisco medial.
- **Tendón del bíceps crural:** puede haber tendinitis. Las roturas son excepcionales.

b.4) Zona posterior: hueco poplíteo, entre los tendones del bíceps (lateral) y del semimembranoso/semitendinoso (medial). Se debe palpar el pulso de la arteria poplíteo, con las puntas de los dedos, abrazando con las dos manos la rodilla en flexión 20-30°. En algunos casos se nota una masa, que suele ser un quiste poplíteo (Baker).

c) Pruebas especiales: ante traumatismos, para valorar lesiones ligamentosas y meniscales. Muy específicas, se realizan con menos frecuencia en Atención Primaria. Es importante comparar con el lado contralateral (sano):

c.1) Ligamentos colaterales: aplicamos fuerza en valgo y en varo con la rodilla en extensión completa primero y luego a 30° de flexión, buscando dolor (no discrimina entre lesión ligamentosa o meniscal) o inestabilidad (la articulación se abre más de la cuenta y se nota un “clunk” al soltarla).

c.2) Ligamentos cruzados anterior (LCA) y posterior (LCP): Lachmann (LCA), con la rodilla en 30° de flexión, se abraza con una mano la parte proximal de la tibia y con otra la distal del fémur, siendo positiva si la tibia se desplaza hacia delante. Requiere cierta práctica, y es difícil de realizar en niños con muslos gruesos. Las pruebas del cajón (LCA y LCP) son más sencillas y útiles en Atención Primaria: con la rodilla en 90° de flexión, nos sentamos sobre los pies del niño, fijando así la parte distal de la tibia. Con ambas manos cogemos la parte proximal de la tibia y tiramos hacia delante y detrás.

c.3) Meniscos: existen infinidad de pruebas. Las más usadas y fáciles son:

- Steinmann I y II: con la rodilla a 90° de flexión, realizar rotación externa e interna del pie. Es positiva si se produce dolor en un punto meniscal (Steinmann I). Es poco específica (no distingue entre lesiones ligamentosas, contusiones, etcétera); por ello cuando es positivo, se lleva la rodilla en extensión completa y se repiten las rotaciones. Si el punto doloroso se mueve hacia delante, entonces sí es muy posible que sea meniscal (Steinmann II) (los meniscos se mueven hacia delante con la extensión de la rodilla).
- McMurray modificado: partiendo de una flexión de 90°, se va extendiendo la rodilla y realizando rotación externa mientras se palpa la interlínea articular. La misma operación se repite en rotación interna. Es positiva si se nota un chasquido, no dolor.
- Apley: distingue entre lesión meniscal y de ligamento colateral. En decúbito prono y rodilla a 90° de flexión. Se aplica presión longitudinal sobre la pierna y a la vez rotaciones externa e interna. Se comprueba dónde se produce el dolor. Después, con una pierna se fija el fémur en la camilla y se tracciona del pie con las dos manos, aplicando de nuevo las rotaciones. Si duele menos en el mismo punto, es muy probable la lesión meniscal. Si duele más que antes, es muy probable la lesión ligamentosa.

d) No olvidar nunca la exploración de la cadera.

Con la práctica, la exploración de la rodilla se puede acortar en función de la edad y del diagnóstico probable: por ejemplo, en un niño sin traumatismo previo se puede simplificar la exploración ligamentosa y meniscal.

Guía rápida de exploración de rodilla

- 1.º Inspección:
- La marcha.
 - Rango de movimiento.
 - Zonas de hinchazón.
- 2.º Palpación:
- Zona anterior:
 - Derrame articular: evacuar.
 - Rótula: Sd. hiperpresión rotuliana externa, inestabilidad lateral.
 - Atrofia de cuádriceps.
 - Puntos dolorosos: Osgood-Schlatter; rodilla saltador.
 - Zona medial:
 - Ligamento lateral interno.
 - Menisco medial.
 - Fisis femoral y tibial.
 - Zona lateral:
 - Ligamento lateral externo.
 - Menisco lateral.
 - Fisis femoral y tibial.
 - Zona posterior:
 - Quistes.
- 3.º Pruebas especiales (si traumatismo)
- Ligamentos colaterales.
 - Ligamentos cruzados: prueba del cajón.
 - Meniscos.
- 4.º Valorar cadera.

Bibliografía sobre exploración de la cadera

1. Delgado AD, Marchal JA. Manual de anatomía funcional y exploración clínica del aparato locomotor para médicos de Atención Primaria. Merck; 2004. 1.ª ed. agotada. 2.ª ed. sale en diciembre 2005.
2. Dimeglio A. Ortopedia infantil cotidiana. Masson; 1991. Libro especialmente recomendado, por su sencillez y claridad.
3. Herring JA. Tachdjian's Pediatric orthopaedics. 3.ª ed. WB Saunders; 2002. Muy exhaustivo, sólo para consultar.
4. Greene WB. Essentials of musculoskeletal care, 2.ª ed. American Academy of Orthopaedic Surgeons; 2001. ISBN: 0892032170. Libro muy didáctico, pero quizá más centrado en el adulto que en el niño.
5. Hoppenfeld S. Exploración física de la columna vertebral y las extremidades. México: Manual Moderno; 1979.
6. American Academy of Pediatrics. Committee on quality improvement and subcommittee on developmental dysplasia of the hip. Clinical practice guideline: early detection of developmental dysplasia of the hip. Pediatrics. 2000;105:896-905.
7. De Pablos J, González P. Apuntes de ortopedia infantil, 2.ª ed. Ergon; 2000.
8. Munuera L. Introducción a la traumatología y cirugía ortopédica. McGraw-Hill; 1996.
9. Canale S, Beaty J. Tratado de ortopedia pediátrica. Mosby; 1992.
10. Miller MD. Review of Orthopaedics. Saunders; 2000.
11. Leet AI, Skaggs DL. Evaluación de la cojera aguda en el niño. Am Fam Physician (Ed. esp.). 2001;8:7-15.

Bibliografía recomendada sobre exploración de rodilla

1. Delgado AD, Marchal JA. Manual de anatomía funcional y exploración clínica del aparato locomotor para médicos de Atención Primaria. Merck; 2004. 1.ª ed. agotada. 2.ª ed. sale en diciembre 2005.
2. Hoppenfeld S. Exploración física de la columna vertebral y las extremidades. México: Manual Moderno; 1979. Libro clásico de exploración, muy claro y sencillo.
3. Del Castillo Codes MD, Delgado Martínez AD. La exploración clínica de la rodilla en el área de urgencias. Med Integr. 1998;31:359-366. Artículo específico sobre exploración de la rodilla. Centrado más en el adulto que en el niño.
4. Berson L, Tria AJ. Examen de la rodilla. Seleccion current opinion orthop 1996;1:21-28.
5. Durán H, Arcelus I, García-Sancho L, y cols. Tratado de patología y clínica quirúrgicas. Vol. 3. Madrid: Interamericana; 1986.
6. Ferner H, Staubesand J. Sobotta atlas de anatomía humana. Madrid: Ed. Panamericana; 1982.
7. Gomar F. Traumatología. Tomo I. Valencia: Saber; 1980.
8. Insall JN. Surgery of the knee. 2.ª edición. New York: Churchill Livingstone; 1993.
9. Josa S, De Palacios, Carvajal J. Cirugía de la rodilla. Barcelona: Ed. Jims; 1995.
10. Latarjet M, Ruiz Liard A. Anatomía humana. 2.ª edición. Tomo I. México: Panamericana; 1988.
11. Netter FH. Colección Ciba de ilustraciones médicas. Tomos VIII-1A y VIII-3 (sistema músculoesquelético). Barcelona: Salvat; 1990.